

ва, Е. А. Острикова, Н. В. Шатунова. – Текст: непосредственный // Кормопроизводство. – 2013. – № 9. – С. 38-39.

#### References

1. Bondarenko S.P. Soderzhanie soboley. – Moskva: OOO «Izdatelstvo ACT»; Donetsk: «Stalker», 2004. – S. 124.
2. Vladimirova N.Yu. Kormlenie pushnykh zverey: uchebnoe posobie / N.Yu. Vladimirova, N.I. Vladimirov. – Barnaul: Izd-vo AGAU, 2009. – 175 s.
3. Vladimirova N.Yu. Normirovannoe kormlenie kletochnykh pushnykh zverey / N.Yu. Vladimirova,

A.S. Popelyaev. – Barnaul: Izd-vo AGAU, 2008. – 51 s.

4. Gaynullina M.K. Prirodnye tseolity v ratsionakh norok // Zootekhniya. – 2004. – No. 4. – S. 15-17.
5. Tinaev, N.I. Razvedenie pushnykh zverey. – Moskva: Astrel: ACT, 2005. – 288 s.
6. Plokhinskiy, N.A. Rukovodstvo po biometrii dlya zootekhnikov / N.A. Plokhinskiy. – Moskva: Kolos, 1969. – 256 s.
7. Shevtsov A.A. Otsenka effektivnosti ispolzovaniya kormovoy dobavki na osnove tseolita v zhivotnovodstve / A.A. Shevtsov, E.S. Shentsova, E.A. Ostrikova, N.V. Shatunova // Kormoproizvodstvo. – 2013. – No. 9. – S. 38-39.



УДК 636.025

Л.В. Ткаченко, А.М. Корчуганова  
L.V. Tkachenko, A.M. Korchuganova

## ДЕЙСТВИЕ УКСУСНОЙ КИСЛОТЫ НА ДЫХАТЕЛЬНУЮ СИСТЕМУ СОБАКИ (ПАТОЛОГОАНАТОМИЧЕСКОЕ ИССЛЕДОВАНИЕ)

### THE EFFECT OF ACETIC ACID ON THE RESPIRATORY SYSTEM OF A DOG (POST MORTEM EXAMINATION)

**Ключевые слова:** собака, уксусная кислота, дыхательная система, патологоанатомическое исследование, пневмония, бронхит, ларингит.

Основной путь поступления уксусной кислоты в организм пероральный, но существует возможность попадания через дыхательные пути и кожные покровы. Механизм действия УК может быть местным прижигающим по типу коагуляционного некроза. Системное воздействие на организм заключается в резорбтивном гемато-, нефро- и гепатотоксическом эффекте, позднем пищеводно-желудочном кровотечении, стенозе пищевода и рубцах на слизистой оболочке желудка. Тяжесть последствий воздействия УК на организм связана с типом стресс-реакции организма, сопутствующей отравлению. Цель исследования: описать патологоанатомические изменения в дыхательной системе собаки в результате прямого действия уксусной кислоты. Исследования проводились в секционном зале ФВМ Алтайского ГАУ. Объектом для исследований послужили внутренние органы погибшей собаки. Вид животного: собака; пол: сука; возраст: 7 мес.; порода: беспородная; владелец – не установлен; предварительный диагноз: попадание раствора УК неизвестной концентрации в дыхательную систему (насильственные действия по отношению к животному). Животному оказывалась ветеринарная помощь, смерть наступила через 7 дней после воздействия УК. Методы: сбор анамнеза; патологоанатомическое вскрытие по ме-

тоду Шора с описанием полученных результатов; макрофотосъемка; анализ полученных данных с установлением причинно-следственных связей. В результате установили, что уксусная кислота в концентрации до 10% при прямом воздействии на дыхательную систему вызывает острый воспалительный процесс (по типу острой катарально-гнойной бронхопневмонии, острого геморрагического ринита, острого геморрагического трахеита, острого серозно-геморрагического лимфаденита бронхиальных и средостенных лимфатических узлов). Смерть животного наступила в результате остановки дыхания, что явилось следствием тяжелой аутоинтоксикации.

**Keywords:** dog, acetic acid, respiratory system, post mortem examination, pneumonia, bronchitis, laryngitis.

The main route of acetic acid intake into the body is a peroral route, but there is also the possibility of ingestion through the respiratory tract and skin. The mechanism of acetic acid action may be local escharotic in the form of type of coagulation necrosis. The systemic action on the body consists in a resorptive hemato-, nephro- and hepatotoxic effect, delayed esophagogastric bleeding, corrosive strictures of esophagus, and scars on the gastric mucosa. The severity of the consequences of acetic acid action on the body is associated with the type of stress reaction of the body that accompanies the poisoning. The research goal was to describe the pathological changes in the respiratory system of a dog



лась ветеринарная помощь, смерть наступила через 7 дней после воздействия УК.

### Методы

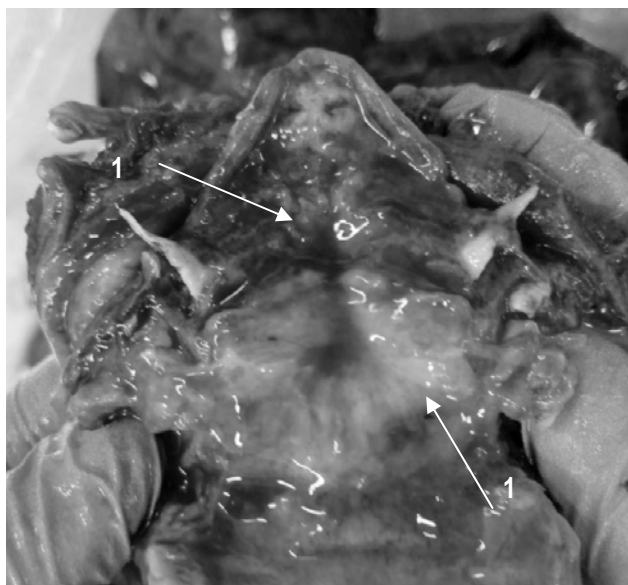1. Сбор анамнеза [7]. 2. Патологоанатомическое вскрытие по методу Шора с описанием полученных результатов [8]. 3. Макрофотосъемка. 4. Анализ полученных данных с установлением причинно-следственных связей.

### Результаты исследований

При осмотре носовой полости зарегистрировали следующие патологоанатомические изменения: постороннее содержимое отсутствует, слизистая оболочка влажная, блестящая, красного цвета, набухшая (острый геморрагический ринит).

Гортань без постороннего содержимого, слизистая оболочка влажная, блестящая, красного цвета, набухшая (острый геморрагический ларингит) (рис. 1).

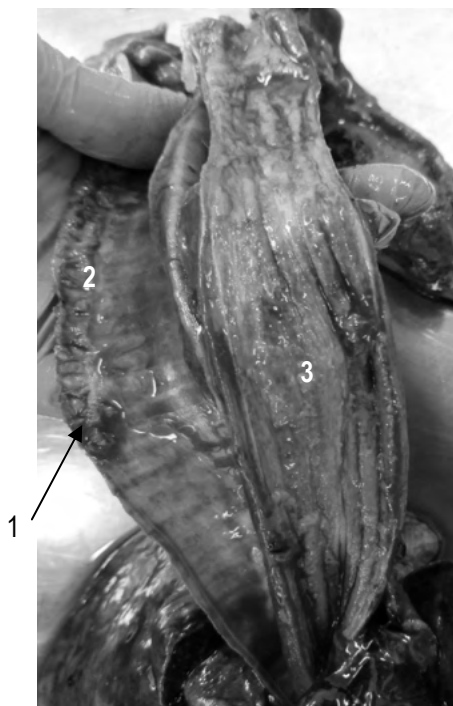
Трахея: содержится пенная красновато-желтоватая жидкость; хрящи гортани и хрящевые кольца трахеи эластичные; слизистая оболочка влажная, блестящая красного цвета, набухшая (рис. 2).



**Рис. 1. Собака, сука, возраст 7 мес., беспородная. Острый геморрагический ларингит:**  
1 – хрящи гортани: слизистая оболочка влажная, блестящая, красного цвета, набухшая

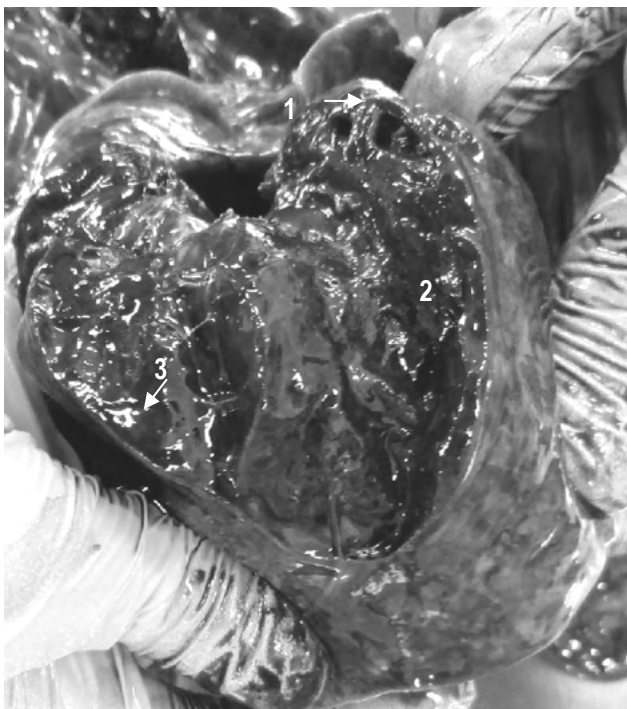Бронхи: содержится пенная красновато-желтоватая жидкость; слизистая оболочка влажная, блестящая, красного цвета, набухшая (рис. 2) (отек легких). Бронхи левой краниальной и каудальной долей в просвете содержат бело-

желтую сметанообразной консистенции жидкость (гноенный экссудат) (рис. 3).



**Рис. 2. Собака, сука, возраст 7 мес., беспородная. Острый геморрагический трахеит, эзофагит. Трахея: 1 – пенная красновато-желтоватая жидкость, 2 – слизистая оболочка влажная, красного цвета, набухшая; пищевод: 3 – слизистая оболочка влажная, красного цвета, набухшая**

Легкие увеличены в объеме, неспавшиеся, умеренно наполненные воздухом. Участки паренхимы темно-красные с синюшным оттенком цвета, легочная плевра напряжена, гладкая блестящая, при пальпации остается углубление. С поверхности разреза стекает красно-желтая пенная жидкость. Кусочки легких тяжело плавают (отек и острая застойная гиперемия). Участки паренхимы бело-серого цвета, легочная плевра напряжена, бугристая блестящая. При разрезе – звук лопающихся пузырьков воздуха (крепитация). С поверхности разреза выделяются пузырьки воздуха. Кусочки легких плавают легко (очаговая эмфизема легких). Левая краниальная и каудальная доли: темно-красные цвета, легочная плевра напряжена, гладкая блестящая, паренхима тестоватой консистенции. С поверхности разреза стекает бело-желтоватая жидкость сметанообразной консистенции. Кусочки легких тяжело плавают (острая катарально-гноенная бронхопневмония) (рис. 3).



**Рис. 3. Собака, сука, возраст 7 мес., беспородная. Острая катарально-гнойная бронхопневмония (левая краниальная доля). Бронхи: 1 – в просвете содержат бело-желтую жидкость сметанообразной консистенции; легкие: 2 – темно-красные цвета, легочная плевра напряжена, гладкая блестящая, паренхима тестоватой консистенции. С поверхности разреза стекает бело-желтоватой сметанообразной консистенции жидкость (3)**

Лимфатические узлы (bronхиальные, средостенные) увеличены, овально-округлой формы, упругой консистенции, на разрезе сочные, серо-красноватого цвета, граница между корковым и мозговым веществом нечеткая (острый серозно-геморрагический лимфаденит бронхиальных и средостенных лимфатических узлов).

Кроме описанных изменений, зарегистрировали следующие патологоанатомические диагнозы.

1. Отек легкого; острая катарально-гнойная бронхопневмония и острая застойная гиперемия легкого.

2. Острое расширение правого предсердия и желудочка сердца, тромбоз левого желудочка.

3. Острый катарально-фибринозный (крупозный) гастроэнтерит.

4. Острый геморрагический ринит, острый геморрагический трахеит, острый геморрагический эзофагит.

5. Острый серозно-геморрагический лимфаденит бронхиальных, средостенных, брыжеечных лимфатических узлов.

6. Острая застойная гиперемия печени и почек.

7. Цианоз конъюнктивы, слизистой оболочки ротовой и носовой полостей.

Заключение: на основании анамнеза и патологоанатомических данных, вскрытия смерть животного наступила в результате остановки дыхания, что явилось следствием тяжелой аутоинтоксикации (воспалительный процесс в легких, желудке и кишечнике).

### Выводы

1. Описанные патологоанатомические изменения могли быть вызваны предположительно УК в концентрации до 10%.

2. В данной концентрации УК при прямом воздействии вызывает острый воспалительный процесс (по типу острой катарально-гнойной бронхопневмонии, острого геморрагического ринита, острого геморрагического трахеита, острого серозно-геморрагического лимфаденита бронхиальных, средостенных лимфатических узлов).

### Библиографический список

1. Патогенез острых отравлений уксусной кислотой. – URL: <http://userdocs.ru/himiya/143307/index.html> (дата обращения: 30.10.2019). – Текст: электронный.

2. Уксусная кислота. – URL: [https://domestic\\_veterinary\\_drugs.academic.ru/1071/Уксусная\\_кислота](https://domestic_veterinary_drugs.academic.ru/1071/Уксусная_кислота) (дата обращения: 02.11.2019). – Текст: электронный.

3. Михеев, Е. Ю. Эффективность препаратов янтарной кислоты на догоспитальном этапе при тяжелых отравлениях уксусной кислотой / Е. Ю. Михеев, С. В. Мищенко, Э. Я. Гизатуллин, Ю. П. Орлов. – Текст: непосредственный // Вестник интенсивной терапии. – 2012. – С. 34-35.

4. Стопницкий, А. А. Диагностика и прогноз поздних осложнений острых отравлений уксусной кислотой на раннем этапе / А. А. Стопницкий, Р. Н. Акалаев. – Текст: непосредственный // Вестник экстренной медицины. – 2017. – X (2). – С. 48-54.

5. Отравление уксусной кислотой (эссенцией). Патогенез (механизм) отравления уксусной кислотой. – URL: <https://meduniver.com/Medical/Neotlogka/258.html> MedUniver (дата обращения: 02.11.2019). – Текст: электронный.

6. Шашкова, О. Н. Роль стресса в патогенезе отравлений уксусной кислотой и коррекции возникающих альтернативных изменений (экспериментальное исследование) / О. Н. Шашкова. – URL: <http://www.dslib.net/kardiologia/rol-stressa-v-patogeneze-otravlenij-uksusnoj-kislotoj-i-korrekcii-voznikajuwih.html> (дата обращения: 02.11.2019). – Текст: электронный.

7. Анамнез. – URL: [https://big\\_medicine.academic.ru/1583/ANAMNEZ](https://big_medicine.academic.ru/1583/ANAMNEZ) (дата обращения: 02.11.2019). – Текст: электронный.

8. Патологоанатомическое вскрытие животных. Тренинг для частных ветеринарных врачей, 2013. – URL: [http://vsb.kg/uploads/old\\_modul/руководство%20для%20участника\\_патан\\_роксана.pdf](http://vsb.kg/uploads/old_modul/руководство%20для%20участника_патан_роксана.pdf) (дата обращения: 2.10.2019). – Текст: электронный.

9. Большаков, О. П. Дидактические и этические аспекты проведения исследований на биомоделях и на лабораторных животных / О. П. Большаков, Н. Г. Незнанов, Р. В. Бабаханян. – Текст: непосредственный // Качественная клиническая практика. – 2002. – № 1. – С. 58-61.

### References

1. Patogenez ostrykh otravleniy uksusnoy kislotoy. – URL: <http://userdocs.ru/himiya/143307/index.html> (Data obrashcheniya 30.10.2019).

2. Uksusnaya kislota. – URL: [https://domestic\\_veterinary\\_drugs.academic.ru/1071/Uksusnaya\\_kislota](https://domestic_veterinary_drugs.academic.ru/1071/Uksusnaya_kislota) (Data obrashcheniya 02.11.2019).

3. Mikheev E.Yu. Effektivnost preparatov yantar-noy kisloty na dogospitalnom etape pri tyazhelykh otravleniyakh uksusnoy kislotoy / E.Yu. Mikheev,

S.V. Mishchenko, E.Ya. Gizatullin, Yu.P. Orlov // Vestnik intensivnoy terapii. – 2012. – С. 34-35.

4. Stopnitskiy A.A. Diagnostika i prognoz pozdnikh oslozhneniy ostrykh otravleniy uksusnoy kislotoy na rannem etape / A.A. Stopnitskiy, R.N. Akalaev // Vestnik ekstrennoy meditsiny. – 2017. – X (2). – S. 48-54.

5. Otravlenie uksusnoy kislotoy (essentsiey). Patogenez (mekhanizm) otravleniya uksusnoy kislotoy. – URL: <https://meduniver.com/Medical/Neotlogka/258.html> MedUniver (Data obrashcheniya 02.11.2019).

6. Shashkova O.N. Rol stressa v patogeneze otravleniy uksusnoy kislotoy i korrekcii voznikayushchikh alternativnykh izmeneniy (eksperimentalnoe issledovanie). – URL: <http://www.dslib.net/kardiologia/rol-stressa-v-patogeneze-otravlenij-uksusnoj-kislotoj-i-korrekcii-voznikajuwih.html> (Data obrashcheniya 02.11.2019).

7. Anamnez. – URL: [https://big\\_medicine.academic.ru/1583/ANAMNEZ](https://big_medicine.academic.ru/1583/ANAMNEZ) (Data obrashcheniya 02.11.2019).

8. Patologoanatomicheskoe vskrytie zhivotnykh. Trening dlya chastnykh veterinarnykh vrachey, 2013. – URL: [http://vsb.kg/uploads/Old\\_Modul/Rukovodstvo%20dlya%20uchastnika\\_Patan\\_Roksana.pdf](http://vsb.kg/uploads/Old_Modul/Rukovodstvo%20dlya%20uchastnika_Patan_Roksana.pdf). (Data obrashcheniya 2.10.2019).

9. Bolshakov O.P. Didakticheskie i eticheskie aspekty provedeniya issledovaniy na biomodelyakh i na laboratornykh zhivotnykh / O.P. Bolshakov, N.G. Neznanov, R.V. Babakhanyan // Kachestvennaya klinicheskaya praktika. – 2002. – No. 1. – S. 58-61.



УДК 619:616.314:636.8

**В.М. Жуков**  
**V.M. Zhukov**

## ОРГАНОПАТОЛОГИЯ ЗУБОВ КОШКИ

### DENTAL ORGANOPATHOLOGY IN CATS

**Ключевые слова:** *органопатология, патология развития зубов и зубного прикуса, кариес, резорбция зубов, переломы и трещины, флюороз, периодонтит, зубной камень, пульпит*

Проведено исследование органопатологии зубов кошек на примере ветеринарной клиники при Томском районном ветеринарном управлении. Мониторинг длился в течение года. Выявлено 78 кошек с патологией зубов.

Клинико-морфологическая диагностика позволяла обнаружить в ротовой полости истечения, припухания; определить прикус и состояние зубов и десен. Неправильное развитие зубов и состояние зубного прикуса установлено у 4 животных (5,1%), резорбция зуба – у 1 (1,2%), зубной камень – 38 (48,7%), переломы и трещины зубов – 9 (11,5%), флюороз зубов – 2 (2,5%), пульпит – 7 (8,9%), периодонтит – 3 (3,8%), остеогенный остеомиелит – 2 (2,5%), кариес – 12 (12,8%). Беспородные кошки соста-